

FORNIX LÉZIÓT KÖVETŐ AMNESZTIKUS SZINDRÓMA, AVAGY LÉTEZIK-E REVERZIBILIS KORSAKOW SZINDRÓMA?

Szakács Réka¹, Kálmán János¹, Barzó Pál², Sas Katalin³ és Janka Zoltán¹

¹Szegedi Tudományegyetem Általános Orvostudományi Kar, ¹Pszichiátriai Klinika, ²Idegsebészeti Klinika, ³Neurológiai Klinika, Szeged

Érkezett: 2007. jan. 25. Elfogadva: 2007. febr. 27.

ÖSSZEFOGLALÁS

Az 53 éves nőbeteg masszív subarachnoidealis vérzést, bal oldali lokalizációjú arteria communicans anterior aneurysma rupturát szenvedett. Az aneurysma műtéti ellátását követő posztoperatív szakban tudatzavarral járó, igen kifejezett vasospasmus alakult ki. A kontroll koponya CT vizsgálat a bal oldali fornix-nak megfelelően fél cm átmérőjű ischaemiás léziót igazolt. Intenzív terápiás ellátást követően a beteg állapota fokozatosan javult, azonban jelentős rövid távú memóriazavar maradt vissza súlyos anterográdnemnéziával. Pszichiátriai osztályos felvételére a műtét utáni 5. héten került sor zavartság miatt. A klinikai kép előterében markáns rövid távú emlékeztetizavar állt állandó és teljes anterográdnemnéziával. A fezorientáció mellett a gondolkodás alakai és tartalmi aspektusa is érintett volt, szótlálási nehézségek, az absztrakciós készség csökkenése, konkretizálás jellemezte. A körelőzmények ismeretében az amnesztikus szindróma a hippocampus lézióval volt magyarázható, azonban tekintettel a fenti kognitív deficitre, koponya CT vizsgálatot végeztünk, melyen hydrocephalus internus igazolódott. Shunt beültetést követően, a továbbra is előtérben álló súlyos emlékezeti károsodás, confabulatio és dezorientáció miatt ismételt pszichiátriai osztályon kezeltük, rövid ideig tartó, kisdózisú risperidon adása mellett citalopram és donepezil terápiát kezdtünk. Fenti kezelés hatására fokozatos, de folyamatos javulást, egy év után teljes felépülést észleltünk a memória és a kognitív funkciók területén. Mind a hosszú és rövid távú emlékezeti kapacitás, mind az orientáció, mind a gondolkodás formai és tartalmi aspektusa rendeződött.

KULCSSZAVAK: hippocampus, fornix lézió, anterográdnemnézia, memóriadeficit

AMNESIC SYNDROME FOLLOWING LESION OF THE FORNIX OR DOES REVERSIBLE KORSAKOW'S SYNDROME EXIST?

The 53-year-old female patient had suffered massive subarachnoideal bleeding due to rupture of left-localized aneurysm of the anterior communicant artery. Following the neurosurgical intervention, deterioration of consciousness related to strong vasospasm occurred. Cerebral CT examination was performed, showing a 0.5 cm ischaemic lesion of the left hippocampal fornix. Due to intensive therapy, the patient recovered gradually, however considerable short-time memory deficit and severe anterograde amnesia remained. Admission of the patient in psychiatric care 5 weeks after the operation was necessary since acute deterioration had been added to memory disturbance and anterograde amnesia. Clinical features included severe short-time memory deficit, continuous and severe anterograde amnesia, disorientation, alterations of verbal fluency and abstraction. The amnesic syndrome was probably related to the hippocampal damage, but considering the development of cognitive deficits, cerebral CT was performed again, which verified internal hydrocephalus. A ventriculo-peritoneal shunt has been implanted and the patient was readmitted in psychiatry care because of her memory deficit, anterograde amnesia and disorientation. Thereafter, low doses of citalopram and donepezil therapy was started together with temporarily used antipsychotic medication (risperidone). Gradual, but continuous improvement of memory and cognitive function could be detected, with total recovery after one year. The deficits in long- and short-term memory, orientation and cognition were totally restored.

KEYWORDS: hippocampal lesion, fornix, anterograde amnesia, memory deficit

Számos olyan idegrendszeri lézió ismert, melynek vezető tünete az emlékezet részleges vagy teljes elvesztése. Az emlékezeti zavarok háttérben álló különböző idegrendszeri sérülések igen változatos amnéziás tüneteket eredményezhetnek. A hippocampus, illetve a medialis temporalis lebeny más részeinek sérülése súlyos amnéziás tünetek kialakulásához vezet, károsodik az epizodikus és a tényszerű emlékek tárolása (Racsomány, 2003, Acsády és Káli, 2005). Az emlékezeti funkciók károsodásához, amnéziás szindrómához vezet a diencephalikus régió érintettsége is (corpora mamillaria, anterior, laterodorsalis, dorsomedialis thalamus magcsoport). A corpora mamillaria az alkoholos és tumoros eredetű Korsakow szindrómában következetesen meglevő post mortem, illetve MRI lelet (Brion és mtsai, 1985, Squire és mtsai, 1990). Az emlékezeti funkciók jelentős, többnyire progresszív zavara jellemzi továbbá a basalis előagyi struktúrák érintettségével járó Alzheimer betegséget, de ebben az esetben a memóriazavar egy általános szellemi hanyatlás, a dementia szindróma részjelensége, akárcsak a központi idegrendszer más degeneratív megbetegedései esetében (Kálmán, 2003). Mind a medialis temporalis lebenyi képletek, így a hippocampus, mind a diencephalikus régió károsodásának következtében kialakult amnéziás szindrómát illetően, a „struktúra károsodás–funkció kiesés” vonatkozásában szereteágazóak, olykor ellentmondásosak a humán és az állatkísérletes irodalmi adatok egyaránt (Brion és mtsai, 1985, Markowitsch és Pritzel, 1985). Az állatokon végzett léziós vizsgálati eredmények egybevágóak azokkal a neuropszichológiai esettanulmányokkal, melyek szerint minél kiterjedtebb medialis temporalis lebenyi károsodás, annál súlyosabb az új információk elsajátításának zavara. Azoknál a betegeknél, akiknél a sérülés az egész hippocampalis régióra kiterjedt, és sejtpusztulás volt a hippocampus fő afferenciáját biztosító entorhinalis kéregben is, az anterográd amnézia lényegesen súlyosabb mértékű volt, mint a csak hippocampalis sérült betegeknél (Squire és Zola-Morgan, 1991). A medialis temporalis lebeny struktúráinak szelektív károsodása ugyanakkor – más megközelítés szerint – az epizodikus és tény-

szerű emlékezet eltérő mintázatú károsodását hozhatja létre (Aggleton és Brown, 1999).

Az emlékezeti funkciók károsodása és valamely körülírt agyterület sérülése közötti kapcsolat értelmezése nyilvánvalóan paradigmaváltást igényel, hiszen ez láthatóan sokkal összetettebb jelenség, mint a struktúra–funkció egyszerű egymáshoz rendelése. Az azonban többé-kevésbé elfogadott, hogy az amnéziás szindróma többnyire kétoldali sérülést követően alakul ki, míg a limbikus rendszer, a hippocampus–corpus mamillare–gyrus cinguli kör szerepét illetően nem egységesek az adatok, illetve elméletek. A kétoldali medialis temporalis lebeny sérülését követően kialakult amnéziás szindróma legismertebb példája a H. M. néven ismert beteg, aki az epilepsziájának kezelése céljából elvégzett kétoldali temporalis lobectomia műtét után súlyos amnéziában szenvedett (Scoville és Milner, 1957, Corkin és mtsai, 1997, Corkin, 2002). H. M. súlyos fokú amnéziája a lézió nagy kiterjedésével magyarázható, azonban több olyan amnéziás esetről is van adat, melyben a lézió a hippocampusban, az entorhinalis, perirhinalis és a parahippocampalis kéreg területén, illetve a thalamusban jól körülhatárolt és kisebb kiterjedésű (Rempel-Clower és mtsai, 1996, Aggleton és Saunders, 1997). A hippocampus és a szomszédos struktúrák kétoldali léziójának klinikai megjelenési formáját befolyásolja, hogy az Ammon szarv hátsó régióit érintik, avagy a mamillothalamikus területhez közelebb eső elülső régió érintett (Brion és mtsai, 1985). A hippocampus bizonyos régióinak, így a subiculumnak és a CA1 areának (Sommer szektor) a szelektív sérülése általában középsúlyos anterográd amnéziát és legfeljebb kismértékű retrográd amnéziát okoz, míg a hippocampus nagy részére kiterjedő károsodás súlyos anterográd amnéziához vezet (a retrográd deficit változó, legtöbbször ez is kiterjedtebb, Acsády és Káli, 2005). Általánosságban elfogadott, hogy a súlyosabb anterográd amnézia súlyosabb retrográd amnéziával társul, azonban ezek mértéke és egymáshoz viszonyított aránya függ a lézió méretétől, valamint annak pontos lokalizációjától (Acsády és Káli, 2005). A fornix sérülésnek az amnéziában játszott szerepe vitatott, noha nehezen érthető, miként okozhat a hippocampus, illetve a corpus mamillare léziója amnéziát, míg az őket összekötő képlet károsodása olykor következmények nélkül maradhat. Hacsak nem feltételezzük, hogy (az állatokéhoz hasonlóan) léteznek ezen struktúrákat összekötő olyan pályák is, me-

RÖVIDÍTÉSEK:

ACoA = arteria communicans anterior
 ACI = arteria carotis interna
 ACM = arteria carotis media
 TCD = transcranialis Doppler

lyek kevéssé, vagy egyáltalán nem a fornixon haladnak át (Brion és mtsai, 1985).

Esetünkben egyoldali, körülírt fornix sérülést követően alakult ki jelentős mértékű anterográd amnézia, mely nem járt kimutatható retrográd amnéziával, valamint károsodott a rövid távú memória is. (Ez utóbbi általában nem károsodik amnéziában.) A klinikai képet tovább bonyolította a körkép lefolyása során kialakult hydrocephalus internus a társult dementia szindrómával.

Esetleírás

B.F.-né, 53 éves páciens a kórelőzményi adatok szerint elesett, majd mindkét oldali halántéktáji fejfájás, szédülés, hányinger jelentkezett. Az elvégzett koponya CT vizsgálat masszív subarachnoidealis vérzést, bal oldali lokalizációjú arteria communicans anterior (ACoA) aneurysma rupturát igazolt. Intratrachealis narkózisban végzett műtét során, bal oldali frontotemporalis feltárást követően az aneurysmát clippel lezárták. A műteti ellátást követő posztoperatív szakban aluszékony tudatállapot alakult ki (kifejezett paretikus tünetek nélkül), mely miatt kontroll koponya CT vizsgálat történt. A CT-n oedema ábrázolódt, az egyidejűleg végzett TCD vizsgálat kétoldali vasospasmust igazolt mind az ACI, mind az ACM területén. Az újabb kontroll koponya CT vizsgálat a bal oldali fornix-nak megfelelően 0,5 cm átmérőjű lágyulást mutatott ki. Intenzív terápiás ellátás révén a beteg állapota fokozatosan javult, azonban súlyos fokú emlékezeti zavar maradt vissza, anterográd amnézia, valamint rövid távú memóriadeficit. Pszichiátriai osztályos felvételére a műtét utáni 5. héten került sor, melyet a súlyos anterográd amnézia mellett a felvételt megelőző napokban (heteroanamnesztikus adatok alapján viszonylagos gyorsasággal) kialakult zavartság és beszédzavar indokolt. A klinikai kép előterében markáns rövid távú memória deficit állt, a felidézhető emlékezet károsodásával, a közelmúlt eseményeinek confabulatoros jellegű kitöltését eredményezve. A beteg műtét óta eltelt időre teljes egészében amnéziás volt, míg az amnéziás állapot beállta előtt keletkezett emlékek (epizodikus és szemantikus) felidézése és felismerése nem károsodott, azaz az anterográd amnéziát nem kísérte retrográd amnézia. Megtartott autopszichés orientáció mellett parciális térbeli tájékozottság, valamint teljes időbeli dezorientáció jellemezte. A gondolkodás alaki és tartalmi aspektusa is érintett volt, a verbális gördülékenység csökkent, szótalálási nehézségek, az

absztrakciós készség zavara volt észlelhető. A közmondás értelmezésénél konkretizált, mütéttel kapcsolatos kérdéseknél paralogizált, gondolati kisiklásokkal. A betegségbelátás teljesen hiányzott. A kórelőzmények ismeretében az anterográd amnézia, valamint a rövid távú, felidézhető memória károsodása a fornix lézióval volt magyarázható, azonban tekintettel a zavartság és beszédzavar (anamnesztikusan jelzett) relatív hirtelenséggel történt kialakulására, illetve a fentiekben leírt kognitív deficitre, ismételt koponya CT vizsgálatot végeztünk, mely mérsékelt hydrocephalus internust igazolt. (Az indokoltabb, több információval szolgáló koponya MRI vizsgálat elvégzésére finanszírozási okokból nem volt lehetőség.) Újabb idegsebészeti beavatkozás, ventriculo-peritonealis shunt beültetését követően, a továbbra is előtérben súlyos anterográd amnézia, markáns rövid távú memóriazavar, confabulatio, allopszichés dezorientáció és kognitív deficit miatt a beteget ismételt pszichiátriai osztályon kezeltük. Fenti tünetei miatt állandó felügyeletre, segítségre szorult. A posztoperatív időszakban kialakult, majd fokozatosan rendeződő pszichomotoros nyugtalanság miatt átmenetileg risperidon (1 mg/die) adására került sor, valamint kis dózisu citalopram (10 mg/die) és donepezil (2,5 mg/die) terápiát kezdtünk. Lassú ütemű javulás volt észlelhető, elsősorban a mindennapi, rutinszerű tevékenység területén, majd fokozatosan a közelmúlt eseményeire vonatkozó emlékezeti funkciókban is javuló tendencia mutatkozott. Az amnézia az agyi történést követő 5 hétre vonatkozólag volt teljes, ezt követően időben csökkenő grádiensű volt az emlékezetzavar, felidézhetőek lettek az epizodikus és tényszerű emlékek. Mind a memória, mind a többi kognitív funkció területén két hónap múltán jelentős, majd közel egy év múlva kifejezett javulást észleltünk; a rövid távú (felidézhető) memória, az orientáció, valamint a gondolkodás formai és tartalmi aspektusa egyaránt rendeződött, a páciens szociális működése a betegséget megelőző szintre tért vissza.

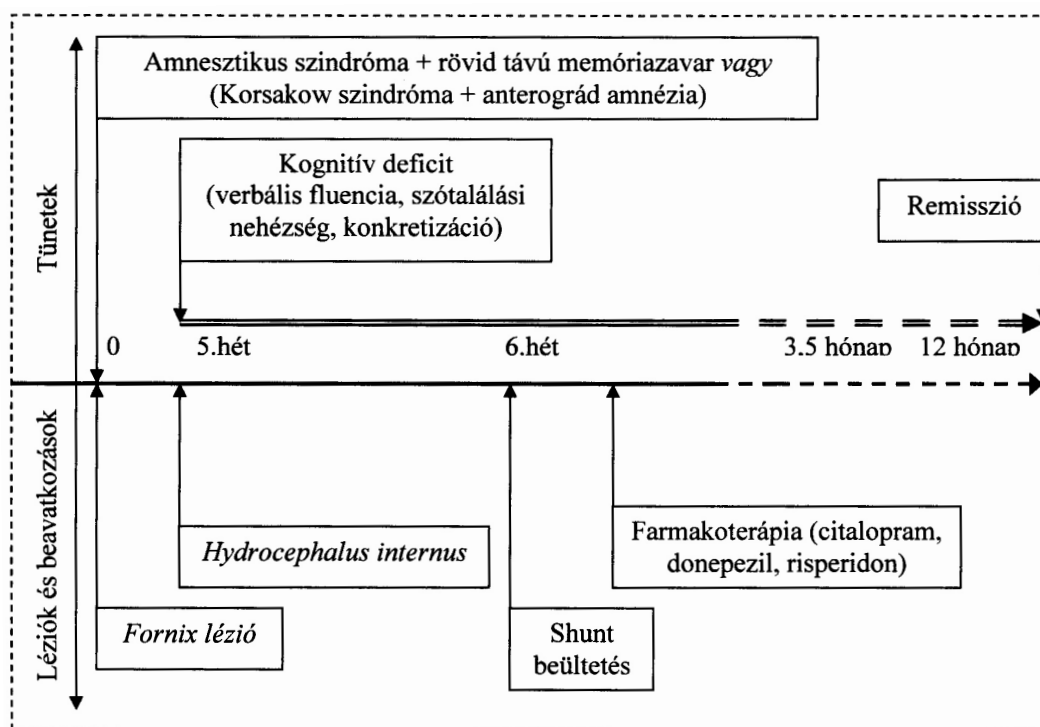
Megbeszélés

A fenti esetismertetés több vonatkozásban is klinikai töprengésre adhat okot. Elsőként felmerül annak a lehetősége, hogy az amnéziás szindróma nem feltétlenül kétoldali (medialis temporalis lebenyi struktúra) sérülést követően alakul ki, egyoldali, körülírt sérülés is létrehozhatja. (Természetesen nem zárható ki a fenti képalkotó eljárás-

sal nem kimutatható ellenoldali lézió megléte sem.) Másrészt ez esetben a súlyos anterográdnéziát nem kísérte kimutatható retrográdnézia, így ez a károsodási mintázat illeszkedik azon ismereteinkbe, miszerint az anterográdnézia és retrográdnézia között közvetlen korreláció nem áll fenn (Shimamura és Squire, 1986). Ugyanakkor amnéziában általában nem károsodik a rövid távú memória, sem az implicit memóriafajták (Acsády és Káli, 2005). Az amnesztikus szindrómát megtartott rövid távú emlékezeti kapacitás és készségtanulás jellemzi (Racsmány, 2003), míg esetünkben markáns rövid távú memóriadeficit volt jellemző. Ennek alapján természetesen felvetődik a Korsakow szindróma lehetősége is, hiszen rövid távú emlékeztettség áll fenn (de esetünkben nem a megjegyző, hanem a felidéző emlékezet sérült), confabulatio, időbeli- és térbeli dezorientáció társult az amnéziához; az amnesztikus szindróma pedig felléphet Korsakow szindrómában is (Szirmai, 1999). Mindezt bonyolította a hirtelen kialakult kognitív hanyatlás tünettana (vs. a verbális fluencia problémák, szótalálási nehézségek, absztrakciós készség csökkenése, konkretizálás), mely a betegség lefolyása során kialakult hydrocephalus internus, illetve a következményes dementia szindrómával magyarázható (1. ábra). Ezt azért is fontos hangsúlyozni, mivel az amnesztikus szindróma diagnosztikai ismérve, hogy az emlékezeti ká-

rosodáson kívül más kognitív deficit ne legyen jelen (Racsmányi, 2003). Korsakow szindrómában is – a memóriazavar ellenére – viszonylag épek maradnak más kognitív funkciók (szókiegészítés, indukált felismerés, érzékelésen alapuló tanulás, egyszerű ingereken alapuló klasszikus kondicionálás lehetséges, Gold és Squire, 2006). Esetünkben a fentiekben leírt kognitív károsodás hirtelen alakult ki, mintegy „rarakódott” az amnéziás tünetekre (1. ábra). A hatékony terápiát ennek megfelelően részben a hydrocephalus internus és egyben a reverzibilis dementia szindróma kezelését jelentő shunt beültetése jelentette. Ugyanakkor a fornix léziót követő rövid távú memóriazavar megszűnésében, főként pedig a deklaratív hosszú távú memória működésének helyreállításában más tényezőnek lehet szerepet tulajdonítani, nevesül a szerotonerg neurotranszmissziót fokozó antidepresszív terápianak, valamint (az organikus amnéziák kezelésében kevés előzménnyel bíró) donepezilnek. A szerotonerg neurotranszmisszió fokozása (SSRI hatásmechanizmusú citalopram révén) ugyanis növelheti a hippocampalis neurogenesis (Duman és mtsai, 1999), ezáltal szerepet játszhat a hippocampus plaszticitásában, reorganizációjában. A donepezilnek a kolinerg rendszeren keresztül ható, memória funkciót javító hatása ismert a corticalis dementiákban. Lehetséges, hogy organikus amnesztikus szindrómában is hatékony?

1. ábra. A tünetek kialakulásának és megszűnésének kronológiája



Vagy, amennyiben Korsakow szindrómában gondolkodunk, a Korsakow szindrómának létezik reverzibilis formája?

Összefoglalva, a tünetek kialakulásának kronológiája, a tünetmintázat alapján többféle diagnosztikai lehetőség felmerül. Véleményünk szerint a fornix léziót követő anterográd amnézia rövid-távú emlékezeti zavarral társult, melyre „rára-

kódott” a hydrocephalus internus következtében kialakult kognitív deficit.

Levelezési cím:

Dr. Szakács Réka

Szegedi Tudományegyetem Ált. Orvostudományi

Kar Pszichiátriai Klinika

6725 Szeged, Semmelweis u.6.

Email: szakacs@nepsy.szote.u-szeged.hu

IRODALOM

Acsády L, Káli Sz (2005) A hippocampus funkcionális jelentősége. Halász P (szerk.): Hippocampus, mint a neuropszichiátriai betegségek közös nevezője. Melinda Kiadó, Budapest, 37-59.

Aggleton JB, Brown MW (1999) Episodic memory, amnesia, and the hippocampal-anterior thalamic axis. *Behav Brain Sci* 22, 425-489.

Aggleton JP, Saunders RC (1997) The relationship between temporal lobe and diencephalic structures implicated in anterograde amnesia. *Memory* 5, 49-71.

Brion S, Mikol J, Plas J (1985) Neuropathology of amnesic syndromes in man. (francia nyelven) *Rev Neurol (Paris)* 141, 627-643.

Corkin S, Amaral DG, Gonzalez RG, Johnson KA, Hyman BT (1997) H. M.'s medial temporal lobe lesion: findings from magnetic resonance imaging. *J Neurosci* 17, 3964-3979.

Corkin S (2002) What's new with the amnesic patient H. M.? *Nat Rev Neurosci* 3, 153-160.

Duman RS, Malberg J, Thome J (1999) Neural plasticity to stress and antidepressant treatment. *Biol Psychiatry* 46, 1181-1191.

Gold JJ, Squire LR (2006) The anatomy of amnesia: neurohistological analysis of three new cases. *Learn Mem* 13, 699-710.

Kálmán J (2003) Memóriarendszerek Alzheimer-kórban. Pléh Cs, Kovács Gy, Gulyás B (szerk.): Kognitív idegtudomány. Osiris Kiadó, Budapest, 699-714.

Markowitsch HJ, Pritzel M (1985) The neuropathology of amnesia. *Prog Neurobiol* 25, 189-287.

Racsmány M (2003) Az emlékezet kognitív neuropszichológiája. Pléh Cs, Kovács Gy, Gulyás B (szerk.): Kognitív idegtudomány. Osiris Kiadó, Budapest, 459-482.

Rempel-Clower NL, Zola SM, Squire LR, Amaral DG (1996) Three cases of enduring memory impairment after bi-

lateral damage limited to the hippocampal formation. *J Neurosci* 16, 5233-5255.

Scoville WB, Milner B (1957) Loss of recent memory after bilateral hippocampal lesions. *J Neurol Neurosurg Psychiatry* 20, 11-21.

Shimamura AP, Squire LR (1986) Korsakoff's syndrome: a study of the relation between anterograde amnesia and remote memory impairment. *Behav Neurosci* 100, 165-170.

Squire LR, Amaral DG, Press GA (1990) Magnetic resonance imaging of the hippocampal formation and mammillary nuclei distinguish medial temporal lobe and diencephalic amnesia. *J Neurosci* 10, 3106-3117.

Squire LR, Zola SM (1998) Episodic memory, semantic memory and amnesia. *Hippocampus* 8, 205-211.

Squire LR, Zola-Morgan S (1991) Medial lobe memory system. *Science* 253, 1380-1386.

Szirmai I (1999) A memóriával kapcsolatos idegrendszeri struktúrák. *Ideggyógy Szle* 52, 215-220.